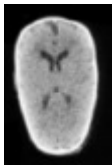

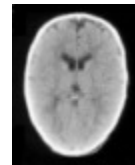
Kinderneurochirurgie

Schädelmissbildungen

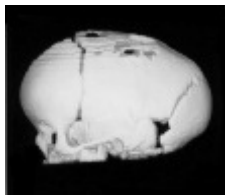Es handelt sich dabei um angeborene Schädelmissbildungen, bei denen es durch zu frühe Verknöcherungen der Schädelnähte zu einem ungleichmäßigen Wachstum der kindlichen Kopfform kommt. Durch einen rechtzeitigen Eingriff kann das Wachstum kosmetisch und funktionell positiv beeinflusst werden.



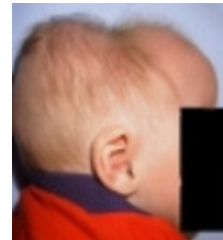
Beispiel
Scaphocephalus (Kahnschädel):
Eine Querschnittaufnahme zeigt ein über-
mäßiges ovales Wachstum



Nach der Operation
ist der Schädel deutlich runder



In der 3D-Rekonstruktion sieht man
die Verknöcherung der Schädelnaht



Der deformierte Schädel
vor der Operation